

# Edema Cerebral

**José J. Jaramillo-Magaña**

Departamento de Neuroanestesiología. División de Enseñanza. Instituto Nacional de Neurología y Neurocirugía,  
Av. Insurgentes Sur 3877, Col. La Fama, Tlalpan 14269, México, D.F. México

jamj@mail.internet.com.mx

El edema cerebral puede definirse como el incremento de agua en el tejido cerebral de magnitud suficiente para producir síntomas clínicos. Esta alteración, está asociada a una amplia variedad de condiciones patológicas, que incluyen, neoplasmas, infecciones, trauma e isquemia. Actualmente se clasifica al edema cerebral en dos principales tipos: 1) edema vasogénico, secundario a un incremento en la permeabilidad de la barrera hematoencefálica y 2) edema citotóxico, caracterizado por captación anormal de agua por los elementos celulares del cerebro. Aunque esta es una clasificación útil y práctica, no diferencia la tumefacción celular del edema y no incluye otros tipos de edema como el edema periventricular, (hidrocefalia) y el edema parenqui-matoso, que ocurre durante la intoxicación acuosa, hipo osmolaridad plasmática y secreción inadecuada de hormona antidiurética. Las dificultades en distinguir el edema cerebral de la tumefacción cerebral (brain swelling), requieren del entendimiento de los tipos primarios de aumento en el volumen cerebral. El cerebro tiene tres compartimentos anatómicos, que pueden acumular líquidos en cantidades excesivas. 1) El compartimento vascular, compuesto de arterias, capilares y venas, 2) el compartimento celular, compuesto de células y sus extensiones subcelulares y 3) el compartimento extracelular (EC) compuesto de los espacios intersticial (EIC) y del espacio del líquido cefalorraquídeo (LCR) (Fig. 1). La expansión volumétrica de cualquiera de los tres compartimentos permitirá el aumento del volumen cerebral.

## Aumento del volumen vascular

La expansión volumétrica del tejido cerebral puede ocurrir principalmente por dos mecanismos: dilatación arterial, que incrementa el volumen y flujo sanguíneo capilar y la obstrucción del retorno venoso. Bajo condiciones normales, la circulación cerebral responde rápida y precisamente a las necesidades metabólicas cerebrales. Con un cambio en el diámetro arterial, coexiste un cambio simultáneo en

el volumen y flujo sanguíneo dentro del lecho capilar, respondiendo de una manera sensitiva a una variedad de estímulos como PaCO<sub>2</sub>, PO<sub>2</sub> tisular, presión hidrostática, inervación simpática, cambios hormonales, etc. La dilatación arterial pronunciada, permite la hiperemia y congestión en asociación con cualquiera de las siguientes condiciones: hipertensión maligna, isquemia global, hipercapnia prolongada, convulsiones y pérdida de la autorregulación.

La obstrucción venosa, puede estar condicionada por alteraciones como, meningitis bacteriana, absceso

Componentes del Volumen Intracraneal y su Patología				
Membranas celulares y mielina	Parénquima	Sangre	LCR	Efecto de Masa
	<b>Líquido Intracelular</b> Edema Citotóxico	<b>Venosa</b> Hipertensión venosa Obstrucción Venosa	<b>Ventricular</b> Subaracnoideo Intersticial	
<b>Líquido Extracelular</b> Edema Vasogénico Edema Intersticial	<b>Arterial</b> Hipercapnea Hipoxia No Autorregulación			

Figura 1.

subdural, deshidratación severa, trauma o ser producida iatrogenicamente por la oclusión quirúrgica de un vaso. En casos crónicos, el cerebro se congestiona y hay una fuerte evidencia de estasia venosa, edema intersticial e infarto hemorrágico.

### Tumefacción (Swelling) celular

La captación excesiva de agua, o de otros componentes por las células puede permitir un grado variable de tumefacción celular. En el sentido estricto, esta circunstancia no constituye un verdadero edema. El término, edema citotóxico (Fig. 2), describe la alteración de la osmoregulación celular que resulta en captación anormal de líquido dentro del citoplasma. El mecanismo primario parece ser una alteración de la bomba de ATP  $\text{Na}^+/\text{K}^+$  dependiente, que excluye al  $\text{Na}^+$  y al agua del componente intracelular, así como alteraciones en el mecanismo de regulación del  $\text{Ca}^{++}$  intracelular. La alteración clínica más común en producir este tipo de edema, es la isquemia cerebral. Además, como lo indica su nombre, puede ser producido por una serie de toxinas o tóxicos. El almacenamiento metabólico, no será discutido en esta revisión.

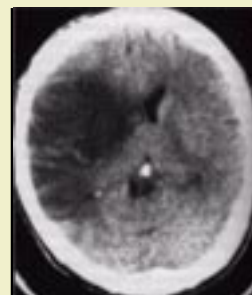

Figura 2.

### Edema extracelular

El edema vasogénico (Fig. 3) es el más común de los edemas del espacio extracelular (EC). Este ocurre como una consecuencia de aumento en la permeabilidad de los capilares cerebrales y es una complicación frecuente de trauma craneoencefálico, tumores, infecciones, inflamación y cierto tipo de enfermedades cerebrovasculares. La composición del líquido del edema es muy similar a la del plasma (143 mEq/L de  $\text{Na}^+$  y 14 mmHg de presión oncótica). Lo que refleja la contribución directa del extravasado del plasma. El alto contenido de  $\text{K}^+$  del líquido del edema, (4.75 mEq/L), comparado con el del plasma (3.94 mEq/L) o del LCR (3.4 mEq/L), solo traduce la fuga del ión del tejido dañado.

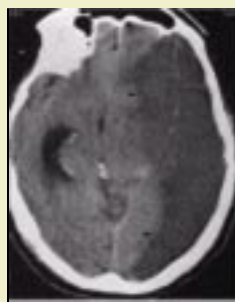

Figura 3.

El principal determinante del edema vasogénico, es la presión arterial media, la cual promueve la filtración del plasma dentro del compartimento EC y controla su subsecuente formación. La interrelación es inmediata y directa. Puede afirmarse que, con un aumento en la presión arterial, hay un aumento proporcional en el volumen del edema y su velocidad de formación; con una disminución de la presión arterial, hay una disminución en ambos parámetros (aumento y formación del edema). La magnitud de la formación del edema depende del grado de alteración de la barrera hematoencefálica (BHE), el tamaño de la lesión y el tiempo de apertura de la barrera.

Desde el punto de vista clínico, la consecuencia más importante de la diseminación del edema, está relacionada con el efecto de masa local. Con la expansión del tejido edematoso, hay un aumento de la presión intracraneal (PIC), y una desviación de los compartimentos cerebrales que pueden permitir la compresión del tallo cerebral y producir datos de deterioro rostro-caudal, caracterizados por: bradicardia, hipertensión y colapso cardiorespiratorio. El desplazamiento cerebral es una consecuencia inevitable del efecto de masa intracraneal, expandiéndose rápidamente (Fig.4, Fig.5).

El edema osmótico, puede ocurrir con un número de condiciones hipo osmo-lares, incluyendo la administración de líquidos inadecuados (líquidos hipotónicos; Hartman). La formación del edema osmótico puede permitir un incremento significativo en la producción de LCR. Para que ocurra edema osmótico, es necesario que la BHE se encuentre íntegra, de otra manera el gradiente osmótico no puede mantenerse.

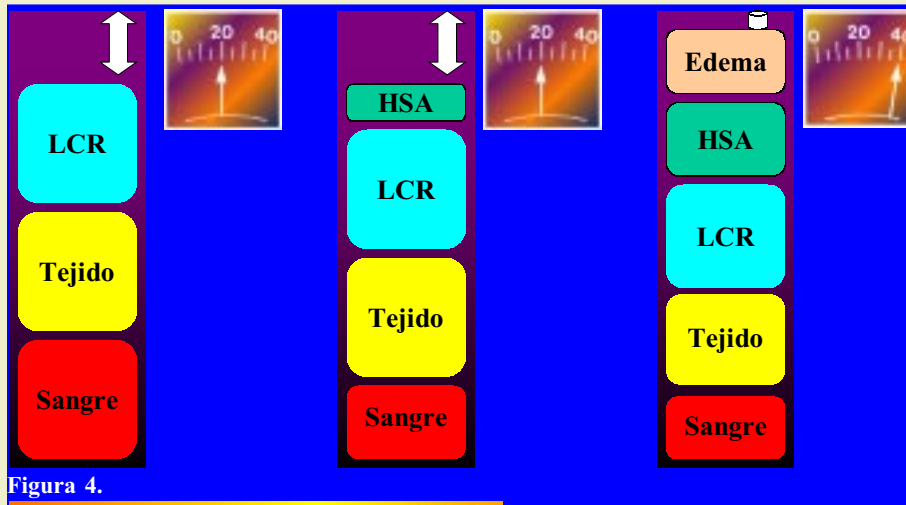


Figura 4.

Cualquier lesión de masa que obstruya el flujo del líquido intersticial cerebral, puede causar edema compresivo. Este tipo de edema es una complicación común de tumores benignos que no alteran la BHE. También puede ocurrir con hernias cerebrales, en donde el tejido herniado obstruye el flujo del líquido intersticial, altera el drenaje venoso o ambos.

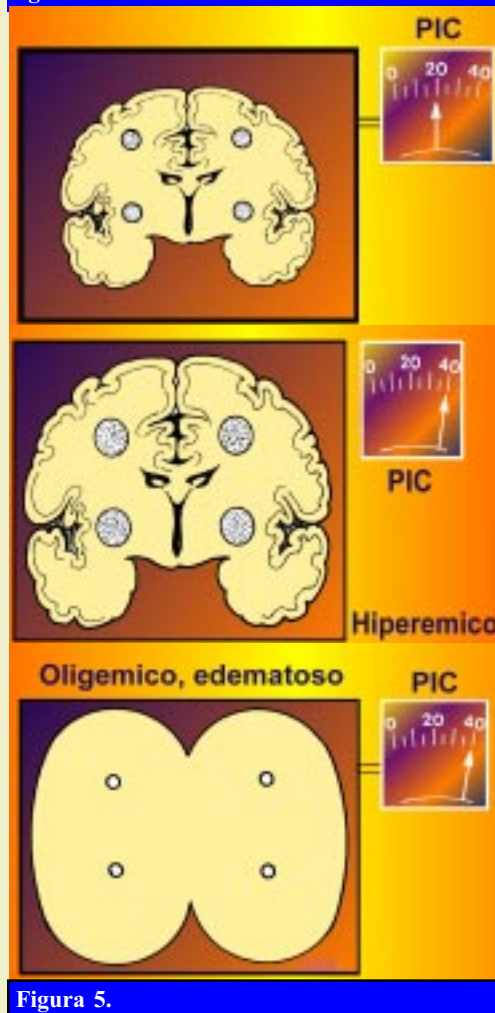


Figura 5.

o o ambos.

El edema hidrocefálico (Fig. 6), más que cualquier tipo de edema, se parece al linfedema, de los tejidos no cerebrales. Resulta de la obstrucción de los canales de drenaje del LCR, permitiendo la distensión de los ventrículos, proximales al bloqueo. El principal hallazgo, es el edema periventricular.

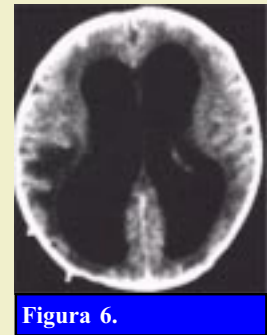

Figura 6.

### Tratamiento del Edema Cerebral

#### *Elevación de la cabeza*

Es una práctica común el de elevar la cabeza del paciente con edema cerebral, para mejorar el drenaje cerebrovenoso y reducir la presión intracraneal. Sin embargo, hay evidencia de que la presión de perfusión cerebral (PPC) es máxima en posición horizontal y que la elevación de la cabeza sobre el nivel del corazón reduce la fuerza hidrostática de la circulación arterial sistémica. Mientras que la elevación de la cabeza, puede ser deseable como una medida de reducir el edema, una disminución del FSC en esta posición, puede causar una cascada vasodilatadora, caracterizada por aumento paradójico de la PIC y deterioro abrupto del estado clínico a pesar de niveles bajos o sin cambios en la PIC. Es evidente que los beneficios de la elevación de la cabeza con respecto al manejo del edema, deben de ser acompañados de una evaluación cuidadosa del estado del paciente y del registro continuo de la PIC.

## Hiperventilación no controlada o prolongada puede permitir el desarrollo de isquemia cerebral o hipoxia oligémica

Figura 7.

### *Hiperventilación*

Ya que los vasos intracraneales son extremadamente sensibles al PaCO<sub>2</sub>, la hiperventilación es una manera efectiva de reducir la PIC. Las consecuencias de la hiperventilación son globales en naturaleza y no afectan el sitio local de la lesión, excepto en donde una reducción en la perfusión cerebral, potencialmente disminuye la formación de edema, reduciendo las fuerzas de filtración. Sin embargo, la hiperventilación no controlada o prolongada, puede facilitar el desarrollo de isquemia cerebral o hipoxia oligémica y en algunos casos facilitar el desarrollo de hiperemia cerebral, con presencia de hipertensión intracraneal (Fig. 7).

### *Esteroides*

El más claro beneficio de los glucocorticoides se centra en la prevención del edema perilesional, que ocurre con las lesiones con efecto de masa. Es menos evidente en pacientes con edema perifocal de lesiones con abscesos cerebrales. Sin embargo, la administración de esteroides no es efectiva con alteraciones en la autorregulación cerebral, por lo que es raramente benéfico en el manejo de pacientes con hemorragia intracraneal. El manejo con esteroides es también de poco beneficio en el manejo de edema citotóxico, tumefacción vascular (vascular swelling) o en cualquiera de los edemas del EC, excepto en edema vasogénico.

### *Barbitúricos*

La administración de grandes dosis de barbitúricos produce aumento importante en las resistencias vasculares cerebrales, con disminución de las demandas metabólicas y del FSC. Esto a su vez reduce la formación de edema y reduce significativamente las fuerzas hidrostáticas que lo controlan. Son particularmente efectivos, en casos de edema del EC y en edema vasogénico. Sin embargo, la administración de barbitúricos es una opción de último recurso y deben ser usados en conjunto con otras medidas terapéuticas. Deben administrarse inicialmente con una dosis de carga (7 - 70 mg/kg/hr, tiopental) y su efecto titularse adecuadamente. Debe de mantenerse la velocidad de infusión siempre y cuando la sistólica no caiga por debajo de 90 mmHg. Los efectos indeseables de su administración incluyen: reducción o eliminación de las respuestas neurológicas, que son cruciales en el seguimiento del progreso del paciente y la necesidad de monitorización fisiológica continua (PIC, gasometrías, electrolitos, PVC, TA), ventilación asistida y alimentación artificial.

### *Descompresión quirúrgica*

Es una forma de combatir el edema cerebral masivo (brain swelling). Es particularmente útil en el manejo de herniación hemisférica unilateral, donde hay evidencia de herniación transtentorial. Es deseable realizar una descompresión generosa subtemporal y dejar abierta la dura. Si el cerebro está desvitalizado, el tejido necrótico debe ser removido y la remoción de la punta del lóbulo temporal puede aliviar la compresión del tallo cerebral. La descompresión quirúrgica es mucho menos efectiva en el tratamiento del edema cerebral masivo difuso (brain swelling), comparado con el edema focal, aún cuando se realizan medidas tan radicales como hemicalvariectomía bilateral o craniectomía circunferencial.

El edema cerebral masivo focal o difuso, puede aparecer durante cualquier craniectomía, si la terapia hidroelectrolítica no es adecuada o si se produce oclusión quirúrgica del drenaje venoso. En estas circunstancias, el cerebro puede herniarse transcalvariamente y formarse un anillo de necrosis alrededor de la craniectomía si no se emprenden las medidas correctivas apropiadas. La administración de líquidos normo o hipertónicos puede evitar el desarrollo de este síndrome, así como la administración de barbitúricos en dosis elevadas.

## REFERENCIAS

- 1.- Go KG, Gazendam J, Van Zanten AK. The influence of hypoxia on the composition of the isolated edema fluid in cold-induced brain edema. *J Neurosurg*, 1979;51:78
- 2.- Jaramillo-Magaña JJ. Manejo de líquidos en el paciente neuroquirúrgico y con traumatismo craneoencefálico. *Memorias XXIII, Curso anual de actualización en Anestesiología. Sociedad Mexicana de Anestesiología*, 1997
- 3.- Kalbag RM, Woolf AL. Cerebral venous thrombosis, London 1967, Oxford University Press.
- 4.- Katzman R, Pappious HM. Brain electrolytes and fluid metabolism. Baltimore 1973, William & Wilkins.
- 5.- Klatzo I. Neuropathological aspects of brain edema. *J Neurophatol Exp Neurol* 1967;26:1
- 6.- Klatzo I, Piraux A, Laskowski EJ. The relationship between edema, blood-brain barrier and tissue elements in a local brain injury. *J Neuropath Exp Neurol* 1958;17:548
- 7.- Langfitt TW, Kasell NF. Cerebral vasodilatation produced by brain stem stimulation: neurogenic control vs. Autorregulation. *Am J Physiol* 1968;215:90
- 8.- Milhorat TH. The blood brain barrier and cerebral edema. En: Cottrell JE, Smith DS (Eds): *Anesthesia and Neurosurgery*. 3<sup>rd</sup> Ed. St Louis, Mosby, 1994.136-148
- 9.- Milhorat TH, Johnson WD, Dow-Edwards DL. Relationship between oedema, blood pressure, and blood flow following local brain injury. *Neurol Res* 1989;11:29